

## 2. GISTの診断

### 2-5. 臨床診断

#### POINT

GISTは食道から直腸までの主として平滑筋層ないし粘膜筋板層に発生する。粘膜下腫瘍として診断され、壁内発育型、管内発育型、管外発育型、混合型の発育様式を示し、発生頻度は人口100万人あたり20人/年と推測される。GISTは50歳代～60歳代に多く、胃>小腸>大腸>食道の順に多い。

#### 1) 発生

GISTは平滑筋層のある食道から直腸までの全消化管に発生する。GISTおよびこれと鑑別の必要な筋原性腫瘍、神経原性腫瘍(3つまとめて消化管Stromal Tumors)は消化管の平滑筋層ないし粘膜筋板層より発生する。発育形態としては、消化管Stromal Tumorsは全て消化管壁内発育型、管内発育型、管外発育型、混合型のいずれかの発育様式を示す(図2-6)。3種類の消化管Stromal Tumorsはいずれも粘膜下腫瘍の形態を示す。最近の報告では、GISTの発症頻度は人口100万人あたり20人/年と推測されている。GISTの相対的頻度は全消化管腫瘍の0.2～0.5%程度と考えられ、胃に限ると胃癌の2～3%程度、小腸では小腸腫瘍の14%程度、大腸では大腸癌の0.1～0.3%程度と考えられる。GIST自体の臓器別発生頻度は、胃が全GISTの60～70%を占め、残りは小腸20～30%、大腸5%、食道5%である。消化管Stromal Tumorsの発生場所と組織型の関係を見ると、食道では相対的に筋原性腫瘍(多くは平滑筋腫)の頻度が高い。神経原性腫瘍は胃に多いが、絶対数で胃に一番多い腫瘍はGISTであり、特に胃体上部から弓隆部にかけてはほとんどがGISTである。小腸のStromal TumorsはほとんどGISTである。大腸も多くはGISTで、一部に筋原性腫瘍を認める

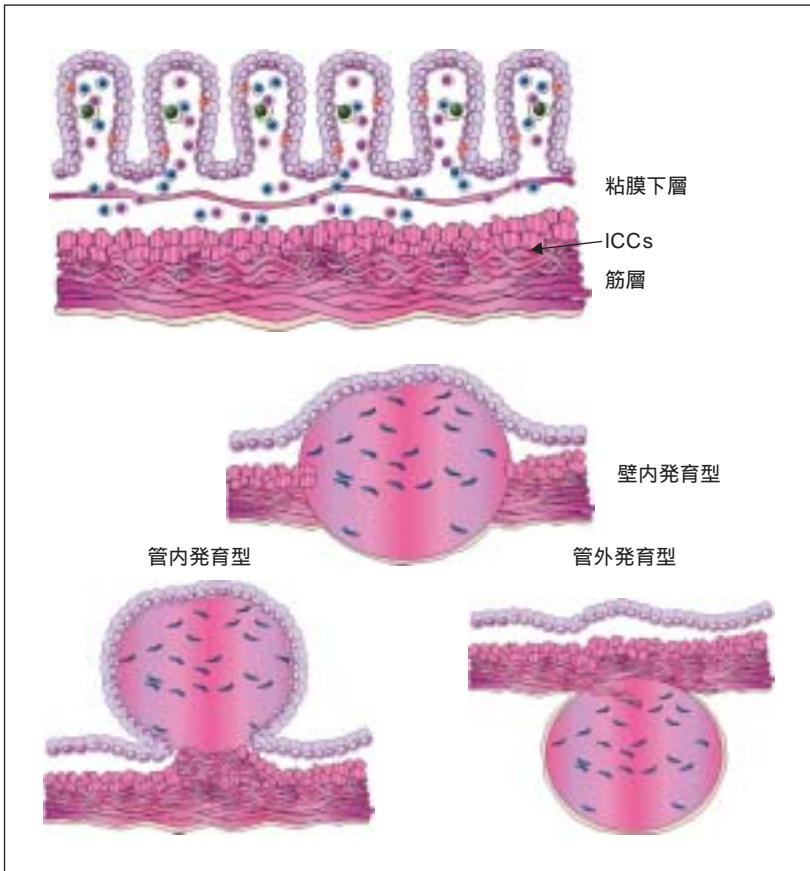


図2-6 消化管Stromal Tumorsの発育様式

(表2-1)。GISTの発生頻度に男女差はなく、GISTの好発年齢は40歳代以降の中高年で、50歳代～60歳代が最も頻度が高い。小児での発生発症は非常に稀であり、しばしば、ICCsの過形成を伴っており、先天性ないし遺伝的要因の関与が示唆される。遺伝性あるいは家族性GISTは数家系で報告されているが、発症は30歳代から50歳代が多い。

## 2. GISTの診断

表2-1 消化管Stromal Tumorsのまとめ

	筋原性	神経原性	GIST
好発部位	食道直腸	胃	胃小腸
浸潤・転移・播種	稀	稀	時々
免疫染色	デスミン	S-100蛋白	KIT CD34
細胞分裂像	ほとんどなし	ほとんどなし	低～高
細胞密度	低	低	中～高
<i>c-kit</i> 変異	-	-	+(90～80%)
予後	良好	良好	やや不良

## POINT

GISTは症状が現れにくく、腫瘍が大きくなるまで症状所見に乏しい。また、症状所見が現れたとしても非特異的で発生場所に依存した症状も多い。最も多い症状所見は、出血、腹痛、腫瘤触知である。

## 2) 症状・所見

GISTに特異的な症状あるいは所見はない。GISTは上皮細胞由来の胃癌や大腸癌に比べ浸潤傾向が少なく症状は現れにくい。また、発症しても軽度のことが多く、このことが診断を遅らせている可能性がある。症状を発現した場合、実際にGISTに伴う症状は多様で、腫瘍の大きさ、増殖パターン(すでに転移しているかどうか、あるいは管内発育型か管外発育型か)および部位(多くは胃であるが、食道から直腸までに発生し、その部位に依存する症状もある)にその症状は依存している(表2-2)。もっともよく報告される症状は出血、腹痛、腫瘤である。

主症状は、消化管出血(吐血・下血とそれに伴う貧血)、はっきりしない腹痛(主に鈍痛や違和感)、腹部腫瘤でこれらが三大症状所見である。腫瘍の大きさが増すと一般にこれらの症状が出現する頻度も上昇する(図2-7)。出血を伴う場合、多くは(腫瘍性)潰瘍(center spot ulcer)を伴っており、場合によっては腫瘍内に出血することもある。出血と腹痛は腫瘍径に比例してこれら症状の頻度が相対的に高くはなるが、必ずしも腫瘍径に依存するわけではなく5 cm以下の小さな腫瘍でも無視できない頻度で存在する。腫瘤触知は、腫瘍径が大きくなるとその頻度は高くなり、最大径が6 cmを超えると腫瘤触知の頻度は急激に上昇し、12cmを超えると半数以上の症例で腫瘍を触知、自覚症状として病院を訪れる際の主症状となる。

比較的頻度の低いその他の症状としては、全身倦怠感、疲労感、食欲不振、体重減少、嘔気、嚥下障害、発熱、黄疸等々が挙げられる。これらの

## 2. GISTの診断

表2-2 GISTの症状

食道	無症状，偶然の発見が多い 症状：嚥下時違和感，嚥下障害
胃	無症状の発見も多い 症状：出血(吐血，下血，貧血)，腹痛，腫瘤触知
小腸・大腸	症状が現れてからみつかることが多い 症状：消化管出血，腸閉塞，腫瘤，腹痛

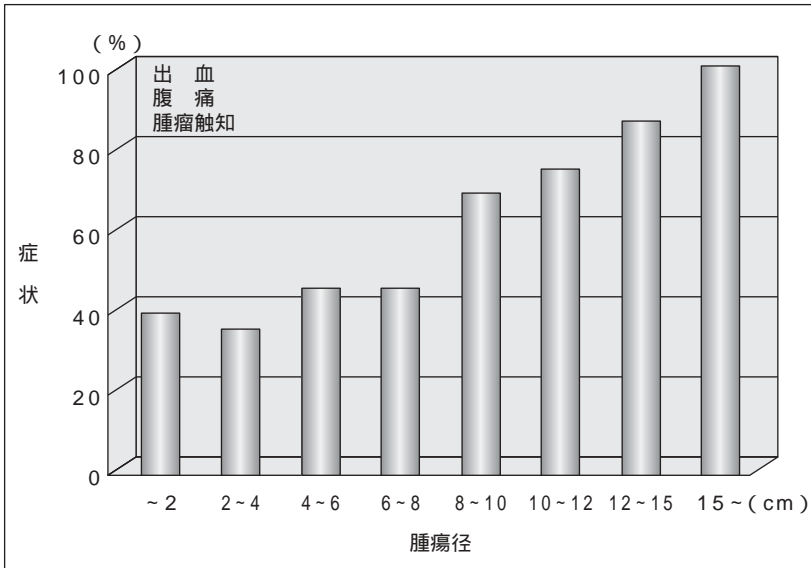


図2-7 腫瘍径と三大症状所見出現頻度(大阪大学での220症例のデータより)

症状の発現はGISTの発生する場所により異なり，食道胃体上部では腹痛，嘔気，嚥下障害が多く，小腸や大腸では出血，腹部腫瘤，食欲不振，体重減少，全身倦怠感が現れることがある(表2-2)。小腸や大腸のGISTの場

合，狭窄症状 すなわち，イレウス症状にも注意を要する。本邦では胃のGISTの半数以上が胃癌検診などにて無症状のまま発見される。小腸や大腸のGISTのほとんどは上記症状の精査中に発見されることが多い。また，他の外科的疾患の手術中，偶然無症状のGISTが見つかることも決して稀ではない。一般に，症状を有するGISTの腫瘍径は大きく，結果として相対的に予後不良の腫瘍が多い。

### POINT

上部消化管のGISTは胃癌の検診時に上部消化管造影あるいは内視鏡検査で発見されることが多い。その進展様式や進行程度の診断にはCT(ないしMRI)が有用である。特に、小腸あるいはそれより下部のGISTにはCT(ないしMRI)が有用である。GISTという最終診断を行うためには病理組織診断が必要であるが、このためには腫瘍の吸引細胞診あるいは穿刺組織診が有用である(図2-8)。

### 3) 検査

GIST患者を最初に診るのは開業医師 プライマリケア医であることが多い。GISTを含め消化管Stromal Tumorsが疑われた場合、診断は下記のうち1つ以上を用いて行われる。

腹部CTスキャン 最も情報を提供する初期評価, 超音波またはMRI  
上部消化管造影, 注腸造影  
内視鏡検査 食道, 胃, 十二指腸, 大腸  
腫瘍の吸引細胞診あるいは穿刺組織診  
診断的 試験的 手術, 切除術

食道, 胃, 十二指腸, 結腸直腸のGISTは内視鏡ないし消化管造影検査で発見されることが多いが, 小腸と大腸GISTの診断は困難で, 最も有望な診断手段は(multi-detector)CTである。また, 食道, 胃, 十二指腸, 結腸直腸のGISTであっても周囲への進展を正確に診断するためにはCT(ないしMRI)が重要である。内視鏡ないし消化管造影で腫瘍径が4~5cmを超えると診断された場合, 周囲への進展状況や転移播種の有無も含めCTまたはMRIを行い, より正確な診断を得る必要がある。

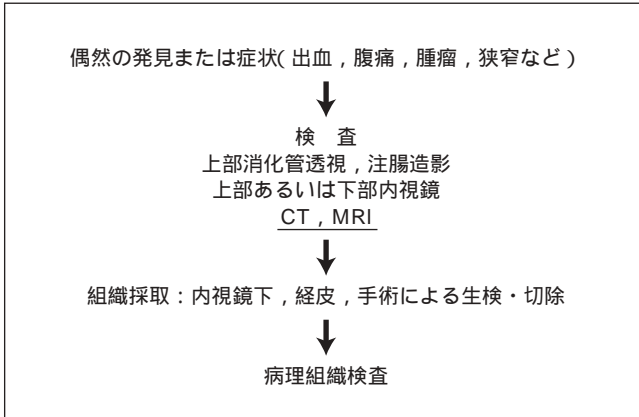


図2-8 臨床診断手順(案)

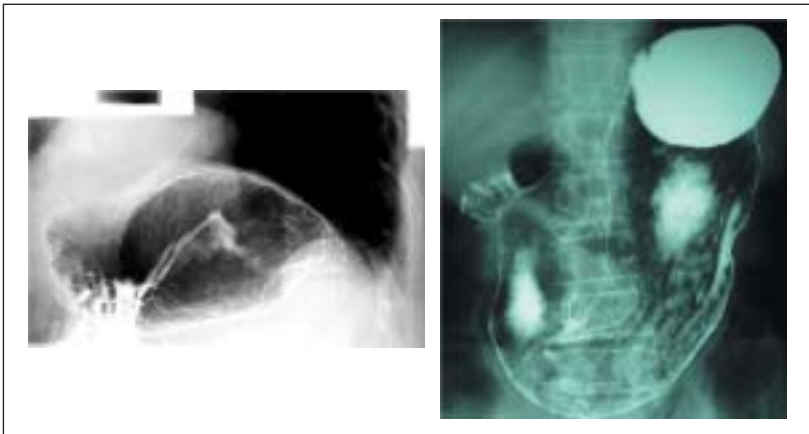


図2-9 消化管造影

### (1) 消化管造影 図2-9)

食道から十二指腸までのGISTの多くは胃癌検診などの上部消化管透視ないし上部消化管内視鏡検査で見つかることが多い。典型的には粘膜下腫瘍であるためbridging foldを認め、腫瘍中心部に壊死を生じると周囲を正

## 2. GISTの診断

常粘膜に覆われた腫瘍性潰瘍を形成する(center spot ulcer)。壁外性発育を示す場合、他臓器の腫瘍との鑑別が重要で、その際にはCTならびにMRIが有用である。大腸のGISTを注腸造影のみで診断することは難しいが、大腸内視鏡、CTないしMRIとの組み合わせで診断は可能である。

### (2) 内視鏡 (図2-10)

上部消化管内視鏡検査では、典型的には粘膜下腫瘍として正常粘膜に覆われたbridging foldを伴う腫瘍として認められる。上記のように中心壊死を伴えば、多くは腫瘍中央部に深い潰瘍ができるが(center spot ulcer)、潰瘍底は壊死組織が多く腫瘍自体を直接みることは困難なことが多く、また、腫瘍組織を生検で得ることも難しいことが多い。

### (3) CTとMR (図2-11, 図2-12)

周囲臓器への浸潤や進展形式、転移を正確に判断するには必須の検査である。直径3 cm以下の小さなGISTは造影剤でわずかに造影される比較的内部が均一な壁内腫瘍として認められる。4 cmを超えると、腫瘍径が大きくなるにつれ、中央部に壊死を伴うことが多くなり不均一に造影される。中心壊死に潰瘍形成を伴うと周囲のみ造影剤で造影される潰瘍を伴う腫瘍

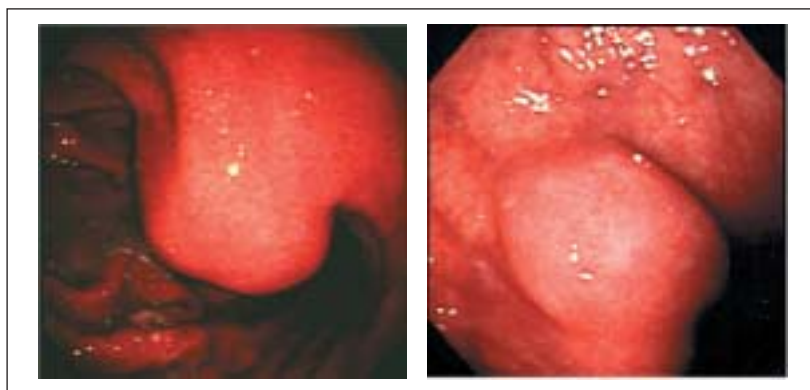


図2-10 内視鏡

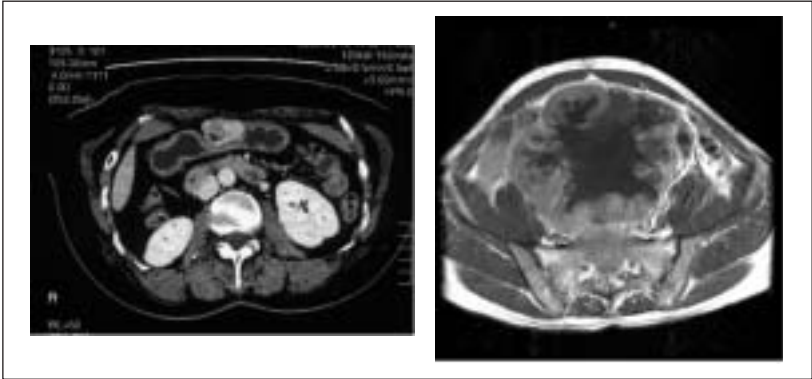


図2-11 CT

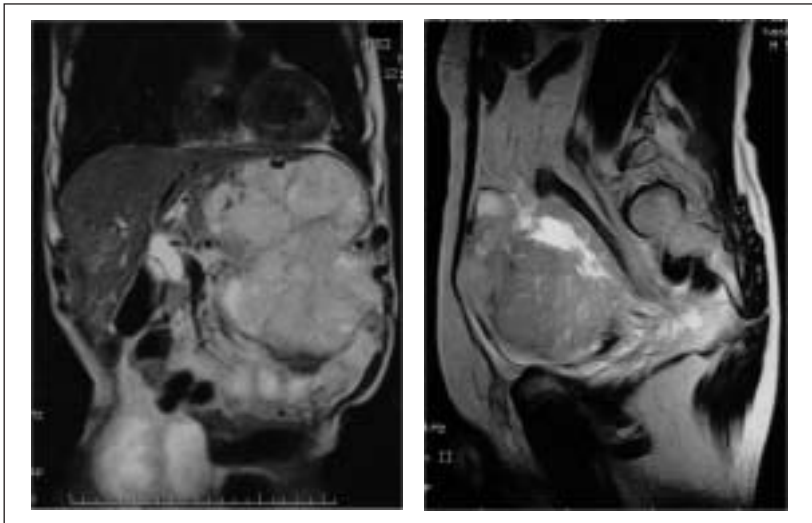


図2-12 MRI

像が映し出されるようになる。中心壊死部分が消化管とつながり消化管内のガスが腫瘍内に入り込みニボー像を形成することがあり、CTで腫瘍像の中にニボーが映し出されることがある( Torricelli-Bernoulli sign )。

### (4) 外科手術

他の疾患の外科手術時偶然にGISTが発見されることがある。GIST切除のリスクが少なく、インフォームドコンセントが取れそうで、後述のような切除の対象となるGISTであれば、同時に切除することが望ましい。

### (5) 生検・組織の採取

術前にGISTかどうかを決定できれば、その後の治療指針決定上、有利である。(食道胃の)平滑筋腫は病理組織学的にも臨床的にも良性の経過をたどることが多く、手術治療の適応と術式選択はより慎重に行い、比較的保存的(conservative)治療を選択してもよい。しかし、GISTは後述のように腫瘍径と細胞分裂像数に応じて悪性度が高くなり、また、平滑筋系腫瘍や神経系腫瘍に比し細胞密度や細胞分裂像数が高く、多形性も高いことが多い。また、臨床病理学的な悪性度が高く、予後も相対的ではあるが悪いため、積極的な外科治療が必要である。その際には十分な切除マージン(0.5~1.0cm)が必要となり、核出術は推奨できない。

術前に消化管粘膜下腫瘍の細胞診や組織診を行っておくことは重要ではあるが、簡単なことではない。内視鏡的ないし経皮的に、針生検による細胞診とcore needle biopsyが最もよく行われる。粘膜潰瘍を形成し、より深い部位の組織を事前に内視鏡的に採取することや、より大きな生検鉗子を用い深い生検を行うこともあるが、十分な組織を得ることはしばしば困難である。大きな腫瘍では経皮的ないしは経内視鏡的針生検にて比較的安全に細胞診が可能である。細胞診の診断(筋原性が神経原性がGISTか、あるいはそれ以外の消化管粘膜下腫瘍か)は、ある程度の熟練を要する。細胞診であっても、細胞数が十分であれば免疫組織染色も可能で、今や*c-kit*遺伝子検索も可能である。針生検に比し多少リスクは上がるが、経皮的あるいは経内視鏡的組織診(出血、穿孔のリスクがある)は信頼度も高く、十分な量の細胞が得られ免疫組織染色も遺伝子検査も可能で、最も確実な術前病理組織診断法である。

また、細胞量があれば術前の組織診および細胞診を用い*c-kit*遺伝子変異の有無を検索確認することも可能である。*c-kit*遺伝子変異の有無と部位は、GISTの予後に関連する可能性があるのみならず、メシル酸イマチニブ；

以下イマチニブ(グリベック®; STI571)の奏効率が*c-kit*遺伝子変異の有無とその部位により大きく異なるため,大きなGISTなどで術前に化学療法を選択し縮小の後,手術を行うというneoadjuvant chemotherapyの選択をするかどうかの判断基準としても期待される。

POINT

基本的には粘膜下腫瘍としての鑑別診断が必要である。

4) 臨床鑑別診断

粘膜下腫瘍としての鑑別診断が必要で、したがって発生部位により多少鑑別すべき疾患は異なる。消化管Stromal Tumorsの一部である筋原性腫瘍と神経原性腫瘍との鑑別は非常に難しく、GISTが臨床的にもやや悪性度の高い所見を示すことが多いのみで、最終的には組織採取による病理組

食道の鑑別すべき疾患

食道嚢腫，後縦隔の神経原性腫瘍，悪性リンパ腫，食道癌肉腫，血管腫，リンパ管腫

胃の鑑別すべき疾患

悪性リンパ腫 (MALTリンパ腫を含む)，異所性腺，消化管嚢腫 (重複胃，胃嚢胞を含む)，好酸球性肉芽腫，血管性腫瘍 グロムス腫瘍，血管(肉)腫，リンパ管(肉)腫，血管内皮腫など)，脂肪腫，線織(肉)腫

十二指腸の鑑別すべき疾患

悪性リンパ腫 (MALTリンパ腫を含む)，十二指腸腺腫，ブルネル腺腫，血管性腫瘍，脂肪腫，線織(肉)腫

小腸の鑑別すべき疾患

悪性リンパ腫，カルチノイド，小腸癌，各種ポリープ

結腸直腸の鑑別すべき疾患

結腸直腸癌，悪性リンパ腫，カルチノイド，各種ポリープ

織診断を待たねばならない。消化管Stromal Tumorsとの鑑別すべき疾患として前掲のものが考えられる。それぞれの臨床的鑑別は成書を参考にされたい。

5) 診断の具体的実施フローチャートと解説 (図2-13)

(1) 無症状で検診などで発見された場合

検診などで無症状の粘膜下腫瘍が発見されるのは主に食道，胃，十二指腸であることが多い。この場合上部消化管透視か内視鏡が行われていることが多いので，以下のような手順を行うことが勧められる。

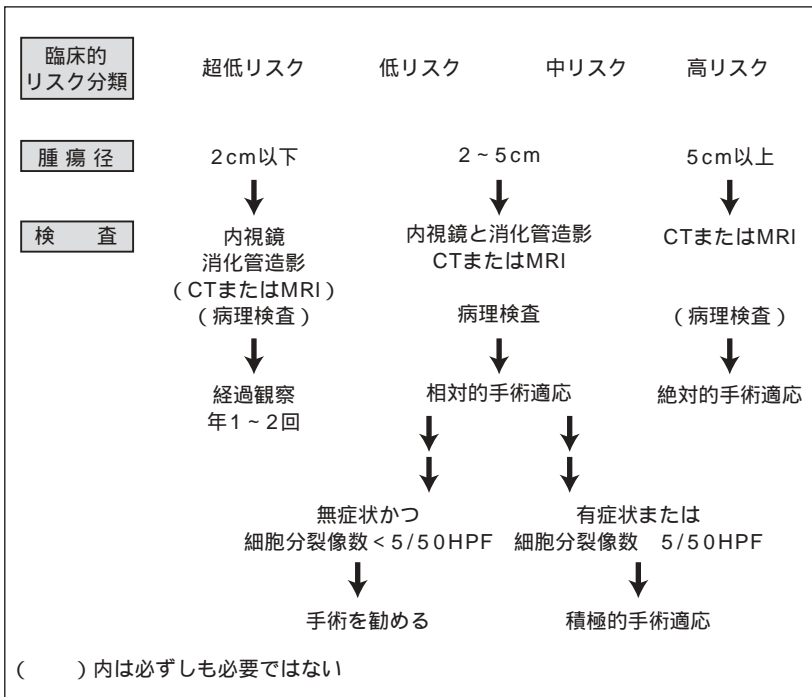


図2-13 診断のフローチャート

## 2. GISTの診断

### 腫瘍径の確認

上部消化管透視あるいは内視鏡で確認できれば十分。確認できなければ、CTまたは超音波内視鏡で確認。管外発育型の存在に注意。

### 腫瘍径に応じた治療指針

#### i) 腫瘍径 2 cm以下の場合 (臨床的超低リスク)

年1～2回経過観察。

#### ii) 腫瘍径 2 cm以上 5 cm以下の場合 (臨床的低～中リスク)

外科的切除を考慮し精査を進める。CT，超音波内視鏡，経皮ないし経内視鏡的細胞診または組織診。細胞または組織が得られたら，腫瘍細胞分裂像数を確認。免疫組織染色も使用しGIST，筋原性腫瘍，神経原性腫瘍の鑑別診断。リスクを十分に説明し，了解が得られた場合は外科的切除。得られなければ，年2～4回の経過観察。

#### iii) 腫瘍径 5 cm以上の場合 (臨床的高リスク)

外科的切除を目的として精査を進める。CT，MRI，経皮ないし経内視鏡的細胞診または組織診。転移や播種の所見がないかどうかを確認し，臨床的には悪性と考え積極的外科的切除。

## (2) 有症状の場合

腫瘍径にかかわらず，腫瘍に伴う症状がある場合は外科的切除の対象となる。

Multidetector CT of high-risk patients with occult gastrointestinal stromal tumors .  
Nishida T , Kumano S , Sugiura T , et al  
AJR Am J Roentgenol 180( 1 ): 185-189 , 2003

目的：GISTは、中年以降の患者における潜在胃腸出血の重要な原因となる。本試験では、GISTが症候性・壊死性となる大きさを評価し、GISTを検出する上での多検出器CTの役割および限界を検討した。

材料および方法：症候性、壊死性または悪性GISTの大きさを検査するために、GIST患者271例を後向きに検討した。次に、多検出器CTの役割および限界を評価するために、胚細胞*c-kit*突然変異のある無症候家族構成員5名を前向きにスクリーニングした。

結果：本後向き試験では、GIST患者の2/3が症状および徴候を呈し、これらは腫瘍径と相関していた。腫瘍径3 cm以上のGISTが壊死を随伴していたのに対し、3 cm未満の腫瘍では本所見は稀であった。前向きスクリーニングでは、造影剤のIV注入を伴う多検出器CTにより、腫瘍径2 cm以上のGISTはやや増強された壁内ないし壁外結節として認められ、さらに1～2 cmのGISTも大部分が検出された。3 cm未満のGISTは壊死を随伴しておらず、造影剤によりやや増強された均質な腫瘍として検出された。

結論：多検出器CTによるスクリーニングは、消化管における局在不明な症候性GISTを検出することができるはずである。

## 2. GISTの診断

Malignant gastrointestinal stromal tumor : Distribution , imaging features , and pattern of metastatic spread .

Burkill GJ , Badran M , Al-Muderis O , et al  
Radiology 226( 2 ) : 527-532 , 2003

目的：悪性GISTの転移の広がりの解剖学的分布，造影上の特徴およびパターンを検討し記述すること。

材料および方法：当医療機関においてGISTという組織学的診断のついた患者全例の医療記録を検討した。当診断を知っている放射線医2名が，総意によってX線所見を検討した。67例の患者がCTを受け，38例において原発腫瘍のスキャンが得られた。

結果：116例の悪性GIST患者が確認された( 男性76例および女性40例；平均年齢 $54.6\text{歳} \pm 13.5$  SD ])。原発腫瘍部位は頻度の高い方から順に小腸( $n = 49$ )，胃( $n = 43$ )，結腸( $n = 7$ )，直腸( $n = 6$ )，その他( $n = 3$ )および特定不能( $n = 8$ )であった。平均原発腫瘍径は $13\text{cm} \pm 6$ であった。腫瘍は一般的には輪郭がはっきりしており( 36例中31例[ 86% ] )，軟部組織縁は不均質で造影剤により増強された肝より信号強度が低かった。中心部液体減衰は36例中24例( 67% )に認められた。転移巣は来院時に38例中23例( 61% )，追跡調査中に61例中53例( 87% )に認められた。転移は通常，肝または腹膜に広がっていた。なお，広範な腹膜転移巣が存在している場合でも内臓閉塞が生じることは稀であった。腹水も稀にみられる所見であった。

結論：悪性GISTは，一般的には小腸壁または胃壁に生ずる境界線のはっきりした不均質で中心壊死のある大きな腫瘍である。腫瘍径が大きく，肝および腹膜に転移する傾向があるにもかかわらず，悪性GISTが内臓を閉塞することは稀である。

*Recommended Readings 3*